

УДК 615.46, 617.3, 617.8

## **Reconstruction of Model Defects of the Orbit of Laboratory Animals with Use of Resorbabl 3d-Plates**

**Viktor I. Lazarenko<sup>a</sup>, Anna A. Shumilova<sup>b\*</sup>,  
Yegor V. Proskurin<sup>a</sup>, Vladimir A. Volkov<sup>a</sup>,  
Andrei K. Kirichenko<sup>a</sup> and Ekaterina I. Shishatskaya<sup>b</sup>**  
*<sup>a</sup>V.F. Voino-Yasenetsky Krasnoyarsk State Medical University  
1 Partizan Zheleznik Str., Krasnoyarsk, 660022, Russia  
<sup>b</sup>Institute of Biophysics of SB RAS  
50/50 Akademgorodok, Krasnoyarsk, 660036, Russia*

Received 19.11.2015, received in revised form 21.01.2016, accepted 12.02.2016

---

*The study investigated the resorbable polymeric 3D plates based on polyesters of hydroxybutyric acid – poly-3-hydroxybutyrate (P(3HB)) in comparison with the commercial preparation Ltd. “Plastic” (allograft) for regeneration of bottom wall orbit defect of rabbits. The studied 3D plates don't induce inflammatory reactions after implantation. They can perform function of insulating elements and have osteoprotective properties; they contribute to shortening of the period of injured bone tissue restoration, and complete closure of defect for 60 days.*

*Keywords: maxillofacial surgery, bottom wall of orbit, allograft, poly-3-hydroxybutyrate, biocompatibility, biodegradation, osteoprotection.*

*DOI: 10.17516/1997-1389-2015-9-1-98-108.*

---

© Siberian Federal University. All rights reserved

\* Corresponding author E-mail address: shumilova.ann@mail.ru

## **Реконструкция модельных дефектов нижней стенки глазной орбиты лабораторных животных с применением резорбируемых 3D-пластин**

**В.И. Лазаренко<sup>а</sup>, А.А. Шумилова<sup>б</sup>, Е.В. Проскурин<sup>а</sup>,  
В.А. Волков<sup>а</sup>, А.К. Кириченко<sup>а</sup>, Е.И. Шишацкая<sup>б</sup>**

*<sup>а</sup>Красноярский государственный медицинский университет  
им. В.Ф. Войно-Ясенецкого*

*Россия, 660022, Красноярск, ул. Партизана Железняка, 1*

*<sup>б</sup>Институт биофизики СО РАН*

*Россия, 660036, Красноярск, Академгородок, 50/50*

---

*В работе исследованы резорбируемые полимерные 3D-пластины на основе полиэфира гидроксимасляной кислоты – поли-3-гидроксибутирата (П(ЗГБ)) в сравнении с коммерческим препаратом ООО “Пластика” (аллохряц) для реконструкции дефекта нижней стенки глазной орбиты кроликов. Показано, что исследуемые 3D-пластины не вызывают воспалительной реакции после имплантации, способны выполнять функцию изолирующих элементов и обладают свойствами остеопротекции, способствуют сокращению сроков восстановления травмированной костной ткани и полному закрытию дефекта за 60 дней.*

*Ключевые слова: челюстно-лицевая хирургия, нижняя стенка орбиты, аллохряц, поли-3-гидроксибутират, биосовместимость, биодеградация, остеопротекция.*

---

### **Введение**

Деформация орбиты – частое последствие тяжёлой травмы лица или онкологических вмешательств на глазнице с костной резекцией. Количество пациентов с этой патологией увеличивается, что связано с ростом частоты автотранспортных происшествий и опухолей краниоорбитофациальной локализации (Cole et al., 2007). Этот косметический недостаток является тяжёлой психологической травмой для пациентов, нарушающей их социальную адаптацию и влияющей на качество жизни. Травмы орбиты приводят к возникновению двоения (диплопии) в 46 % случаев, что сопровождается утратой трудоспособности (Розенблюм и др., 2000). Для устранения орбитальных деформаций в хирургии применяют

имплантаты из различных материалов, включая аутологичные, аллопластические и синтетические. Замещение дефекта нижней стенки глазницы с помощью аутоотрансплантатов, в качестве которых используют конструкции из предварительно резецированных ребер, костей свода черепа, фрагментов подвздошной кости, сегментов костей голени, часто приводит к излишней травматизации пациента при заборе аутоотрансплантата и возможному возникновению некроза в месте оперативного вмешательства с последующим отторжением имплантированного материала.

В лечении дефектов лицевого скелета и орбитальных повреждений глазницы сравнительно недавно стали применять эндопротезы, изготовленные из пористого никелида

титана (Решетов и др., 2009), однако к недостаткам металлических эндопротезов относится метод постановки имплантата доступом по переходной складке преддверия рта и созданием тоннеля до нижнеглазничного края. Такой доступ не обеспечивает полную визуализацию нижней, медиальной и латеральной стенок орбиты и особенно верхушки орбиты, что выступает основополагающим условием репозиции пролабированных мягких тканей орбиты из полости верхнечелюстной пазухи (Василенко, 2011).

Одним из применяемых материалов для костной пластики является биокерамика за счет ее исключительной химической инертности и высокой жесткости (Путляев и др., 2006). Положительные результаты реконструкции орбитального дефекта с применением имплантатов на основе биокерамики были продемонстрированы в работах Kinnunen и Aitasalo (Kinnunen et al., 2000). Однако в работе M. Peltola (Peltola et al., 2008) авторами отмечено, что после имплантации пластин из биоактивного стекла 49 больным, оперированным с 1998 по 2001 год, в послеоперационном периоде пришлось повторить пластику из-за повышенной хрупкости керамических имплантатов и неспособности выдерживать нагрузки.

С 1990-х годов были введены в продажу рассасывающиеся пластины и винтовые системы на основе биоразрушаемых полимеров в качестве эффективных устройств для фиксации переломов в челюстно-лицевой области (Francel et al., 1992), включая орбитальную хирургию (Enislidis et al., 1997).

В настоящее время наиболее перспективными считаются биоразрушаемые полиэфиры монокарбоновых кислот: полилактиды, полигликолиды, полигидроксиалканоаты. О первом клиническом применении полимолочной кислоты (ПМК) для регене-

рации орбитальных переломов сообщалось еще в 1972 году в работе Cutright (Cutright et al., 1972), который продемонстрировал пригодность ПМК в качестве альтернативы биологическим материалам (коллаген, хитозан). Однако в следующей работе (Bergsma et al., 1995) были отмечены нежелательные эффекты от имплантации полилактида, включая отек тканей, который впоследствии перешел в долгосрочные осложнения, что вызвано быстрой резорбцией материала и закислением здоровых тканей.

Среди применяемых и активно разрабатываемых в настоящее время разрушаемых биоматериалов особого внимания заслуживают полимеры биологического происхождения – полигидроксиалканоаты (ПГА). ПГА с недавних пор активно изучают в качестве материала для хирургических элементов, тканевой инженерии и биоискусственных органов, депонирования лекарственных средств. Эти полимеры представляют большой интерес для восстановления дефектов костной ткани в связи с их высокой биосовместимостью, медленной биодеградацией и высокой механической прочностью (Krampe et al., 2002; Rai et al., 2011; Bernd et al., 2009; Rentsch et al., 2010; Artsis et al., 2010). Коллективом лаборатории хемоавтотрофного биосинтеза Института биофизики СО РАН было показано, что собственно ПГА и в композиции с керамиками обладают остеопластическими свойствами, медленно деградируют *in vivo* и обеспечивают нормальное протекание репаративного остеогенеза (Шишцакая и др., 2008; Shishatskaya et al., 2014; Шумилова и др., 2014). В связи с тем что скорости биорезорбции ПГА *in vivo* в несколько раз ниже, чем у полилактидов, полигликолидов, имеется принципиальная возможность использования этих полиэфиров для изготовления

элементов и имплантатов, необходимых для восстановления костной ткани.

Цель работы – исследовать имплантаты из резорбируемых полигидроксиалканоатов для реконструкции дефектов нижней стенки глазной орбиты кролика.

### Материалы и методы

Для получения прессованных форм использовали гомополимер П(ЗГБ), измельченный размалыванием на ультрацентрифужной мельнице ZM 200 (Retsch, Германия). Фракционный состав полимера исследовали на просеивающей машине Control 200, насыпную плотность фракций измеряли с помощью тестера плотности утряски PT-TD200 (PHARMATEST, Германия) в режиме: EP, амплитуда ( $3,0 \pm 0,2$ ) мм. 3D-пластины получали методом холодного прямого прессования на лабораторном автоматизированном прессе Carver Auto Pellet 3887 (Carver, США) с использованием трех разных величин силы прессования (6 000, 14 000, 22 000 F). Поверхностные характеристики полимерных изделий оценивали с помощью прибора для измерения краевых углов DSA-25E (Krüss, Германия) с использованием программного обеспечения DSA-4 для Windows. На поверхность образца микрошприцами поочередно наносили капли воды и дийодметана объемом 1,5 мкл с видеофиксацией моментов взаимодействия каждой жидкости с поверхностью образца. Для нахождения краевых углов смачивания кадр видеозаписи капли после ее стабилизации обрабатывался в полуавтоматическом режиме встроенным в программный пакет методом Circle. Физико-механические характеристики образцов регистрировали на универсальной электромеханической испытательной машине Instron 5565,5 KN (Великобритания). Способность прессованных

изделий сопротивляться деформации определена по методу Бринелля.

Восстановление модельного дефекта нижней стенки орбиты исследовали на кроликах-самцах породы шиншилла 3-4-месячного возраста. Глаз кролика ввиду определенной схожести анатомического строения с человеческим и относительной доступности является наиболее часто используемой опытной моделью в экспериментальной офтальмологии. В эксперименте участвовали 6 животных, по 3 в группе ( $n=3$ ). Перед операцией учитывали высоту входа в орбиту (21 мм), ширину (20 мм) и глубину (19 мм) орбиты кролика, расстояние между глазным яблоком и костными стенками (1-3 мм). После обработки операционного поля спиртовым раствором вводили Sol. Inocaini 0,4 % по 2 капли трехкратно эпибульбарно, Sol. Lidocaini 0,5 % 1 мл инфильтрационно и ретробульбарно. Затем проводили рассечение тканей размером 1,5 см в области предполагаемого перелома орбиты. Модельный дефект кости нижней стенки орбиты диаметром 3 мм был сформирован при помощи остеотома. Костный дефект в контрольной группе животных заполняли аллохрящом (материал ООО «Пластика», г. Ижевск), в экспериментальной группе – прессованным плотным имплантатом из П(ЗГБ) с последующей репозицией глазного яблока.

Перед имплантацией из пластин П(ЗГБ) моделировали имплантаты с учетом размеров дефекта костной стенки и размеров орбиты кролика; применяли имплантаты размером  $0,8 \times 0,5$  см (рис. 1).

Эксперимент проведен в соответствии с Международными рекомендациями по проведению медико-биологических исследований с использованием животных (Разрешение комитета СФУ по биоэтике).

В послеоперационном периоде осуществляли наблюдение за динамикой состояния

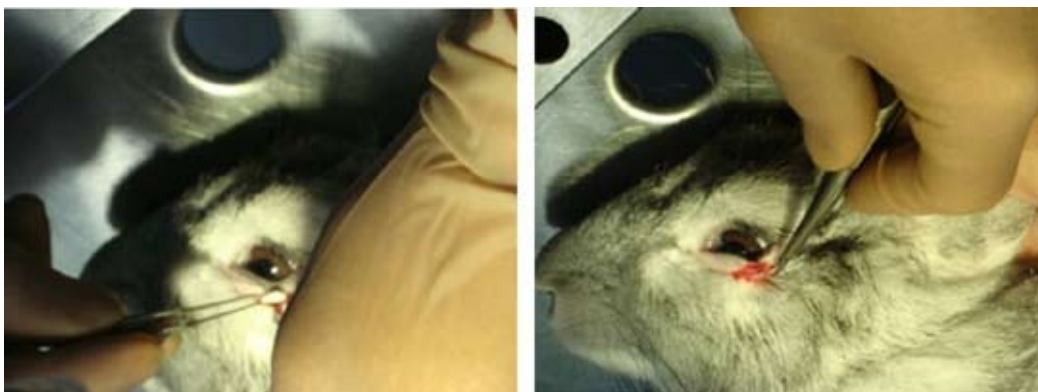

Рис. 1. Пластика дефекта нижней стенки орбиты кролика имплантатом из П(ЗГБ)

животных (состояние тканей в операционной зоне, подвижность глазного яблока, послеоперационные отеки и гиперемия тканей). Рентгенологическое исследование опытных животных выполняли на рентгенологическом аппарате РУМ-20 в режиме 44 мА 0.1 кВ с экспозицией в 1 с. Оценивали размеры костного дефекта, его форму, однородность структуры костного регенерата. Морфологические исследования выполнены общепринятыми методами. После декальцинации препаратов раствором «Трилон-Б» готовили гистологические срезы (толщиной 5-10 мкм), которые окрашивали гематоксилин-эозином. На аутопсии оценивали состояние окружающих мягких тканей, состояние костной ткани.

## Результаты и обсуждение

### *Характеристики прессованных 3D-пластин*

После измельчения хлопьевидного П(ЗГБ) был получен порошок с размером частиц от 40 до 1000 мкм, представленный двумя фракциями: фракция 1 – частицы размером 500–1000 мкм, фракция 2 – частицы размером 40–500 мкм. Ситовый анализ фракции 1 показал преобладание частиц размером 850 мкм и 710 мкм: 42,2 и 23,1 % соответственно, во

фракции 2 доля частиц размером 100 мкм составила 48,6 % от общей массы.

Результаты исследования характеристик порошковой системы П(ЗГБ) (насыпной объем до и после уплотнения, способность к уплотнению, плотность утряски, насыпная плотность и коэффициент прессируемости) представлены в табл. 1.

Описанные выше две фракции П(ЗГБ) использовали для получения 3D-пластин размерами 40 × 20 × 1,2 мм, массой 900 мг, плотностью 0,9 г/см<sup>3</sup>. Прессованные формы, изготовленные из разных фракций, визуально не отличались и характеризовались плотной монолитной структурой с достаточно гладкой матовой поверхностью. При изучении свойств поверхности полученных 3D-форм достоверных различий в показателях между пластинами не обнаружено (табл. 2). Величина контактного краевого угла смачивания водой у обоих типов пластин близка к (70 ± 3,74)°, т. е. поверхность изделий гидрофобна. Это аналогично свойствам поверхности матриц из синтетических полимеров.

Далее исследовали влияние параметров прессования, а именно его силы на физико-механические характеристики прессованных форм из П(ЗГБ) разного фракционного состава (табл. 3). Прочностные характери-

Таблица 1. Характеристики порошка П(ЗГБ), использованного для изготовления прессованных пластин

Фракция	Размеры частиц, мкм	Насыпной объем до уплотнения, $V_0$ мл	Насыпной объем после уплотнения, $V_0$ мл	Насыпная плотность, г/мл	Плотность утряски, %	Коэффициент прессуемости, %
1	500–1000	$74 \pm 0,02$	$34 \pm 0,05$	$0,067 \pm 0,02$	$30,0 \pm 0,12$	$52,7 \pm 0,15$
2	40–500	$48 \pm 0,01$	$30 \pm 0,04$	$0,076 \pm 0,01$	$19,7 \pm 0,07$	$37,5 \pm 0,12$

Таблица 2. Свойства поверхности полимерных прессованных пластин

Фракция	Краевой угол (вода), град	Поверхностная энергия, мН/м	Дисперсная составляющая, мН/м	Полярная составляющая, мН/м
1	$70,1 \pm 2,34$	$47,9 \pm 3,90$	$41,3 \pm 0,58$	$7,9 \pm 3,32$
2	$71,1 \pm 1,04$	$49,3 \pm 0,96$	$40,4 \pm 0,63$	$8,9 \pm 0,33$

Таблица 3. Физико-механические характеристики прессованных форм, изготовленных из частиц разных фракций порошка П(ЗГБ)

Фракция	Сила (F)	Модуль Юнга, МПа	Нагрузка при разрушении [N]	Напряжение при разрушении, МПа	Деформация при разрушении, %
Фракция 1	6 000	$1497,7 \pm 17,5$	$8,7 \pm 2,020$	$10,8 \pm 1,71$	$1,05 \pm 0,20$
	14 000	$2233,6 \pm 24,0$	$12,9 \pm 2,25$	$17,7 \pm 1,28$	$1,07 \pm 0,03$
	22 000	$2636,0 \pm 17,0$	$8,8 \pm 1,31$	$13,7 \pm 2,85$	$1,06 \pm 0,09$
Фракция 2	6 000	$1518,3 \pm 24,0$	$9,5 \pm 0,30$	$10,8 \pm 0,34$	$1,44 \pm 0,02$
	14 000	$2614,3 \pm 19,8$	$12,0 \pm 0,40$	$18,8 \pm 0,63$	$1,17 \pm 0,03$
	22 000	$3327,3 \pm 57,0$	$12,5 \pm 1,25$	$22,4 \pm 2,25$	$1,09 \pm 0,22$

ки прессованных 3D-пластин варьировали в зависимости от силы, приложенной в процессе прессования, а также фракционного состава порошка. Установлено, что при силе прессования 6 000 F величина модуля Юнга изделий, изготовленных из частиц разных фракций, отличается только на 21 МПа. Однако с ростом силы прессования эта разница возрастает и при максимальной силе прессования 22 000 F достигает 691 МПа. Способность прессованных изделий, полученных при силе прессования 14 000 F, сопротивляться деформации составила для изделий, изготовленных из частиц фракции 1, 31 Н/мм<sup>2</sup>, а

для изделий из частиц фракции 2 в 1,5 раза выше – 55 Н/мм<sup>2</sup>.

Выполненные исследования позволили выбрать фракционный состав порошка со следующими характеристиками: размер частиц от 40 до 500 мкм, насыпная плотность 0,076, коэффициент прессуемости 37,5 %. Эти условия при силе прессования 14 000 F обеспечили получение 3D-изделий со следующими физико-механическими характеристиками: модуль Юнга – 2614,31 МПа, нагрузка при разрушении – 12,03 N, напряжение при разрушении – (18,8 ± 0,63) МПа, твердость 55 Н/мм<sup>2</sup>.

*Результаты исследования пресованных 3D-пластин на основе П(ЗГБ) in vivo*

В послеоперационном периоде на 3-и сутки у животных экспериментальной группы наблюдали уменьшение отека тканей орбитальной области, состоятельность швов, адаптированную раневую поверхность, эпителизирование ран. У животных контрольной группы отек мягких тканей и гиперемия в области операции сохранялись более длительное время (до 5 суток). Подвижность глазного яблока была в норме в течение всего послеоперационного периода в обеих группах. Визуальное макроскопическое исследование послеоперационной области показало, что окружающие мягкие ткани умеренно гиперемированы, в области костного дефекта признаков отторжения имплантата не наблюдалось.

Восстановление костных дефектов нижней стенки орбиты у животных протекало в соответствии с общими закономерностями, включая фазы посттравматических изменений тканевых элементов, регенерации и адаптивной ремодуляции.

На 30-е сутки в контрольной группе животных на рентгенограмме черепа просматривались округлые контуры аллохряща (рис. 2). Надкостница при этом изменялась слабо, что, возможно, было вызвано длительным временем приживания имплантата и адаптацией к нему окружающих тканей. В эти же сроки после имплантации 3D-пластины из П(ЗГБ) надкостница не изменялась, на рентгенограммах была видна неровность внутренней поверхности глазницы у вершины, возможно, за счет изоляции костного дефекта от мягкой соединительной ткани имплантатом, выпол-

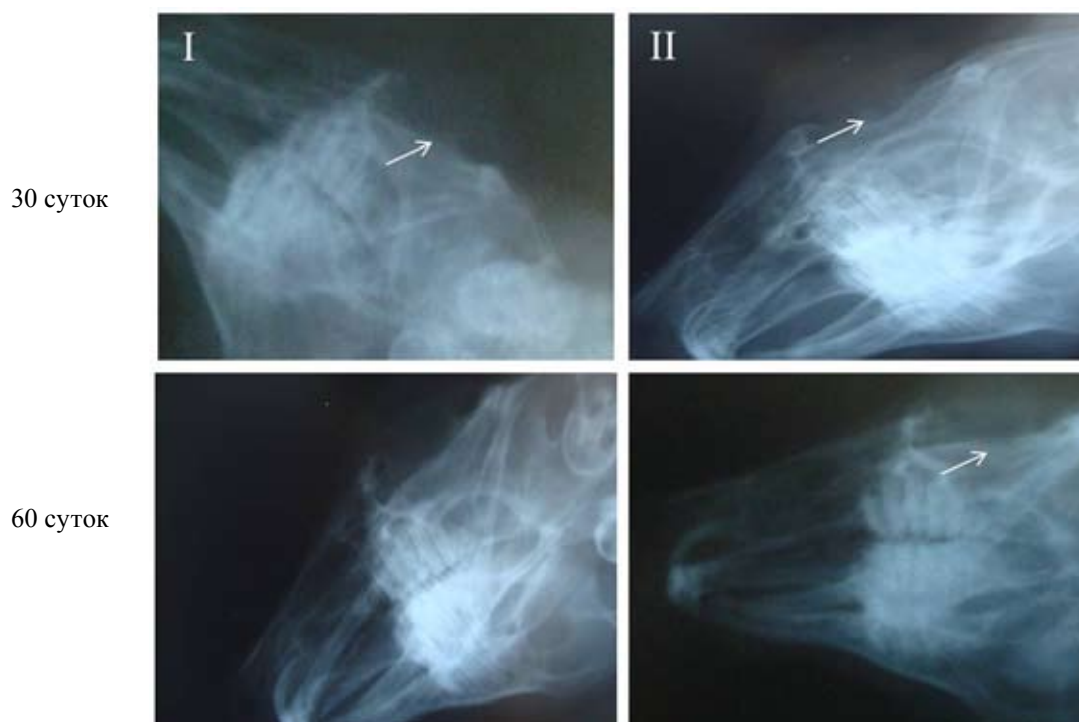

Рис. 2. Данные рентгенологических исследований восстановления модельного дефекта нижней стенки орбиты у кроликов: I – 3D-пластина из П(ЗГБ); II – аллохрящ (контрольная группа). Стрелками показана область имплантации

няющим функцию барьерного элемента. Необходимость применения таких элементов вызвана тем, что скорость роста соединительной ткани гораздо выше, чем костной, и это основной сложный момент при восстановлении и реконструкции костных дефектов вне зависимости от причин их появления. Без применения барьерных элементов фиброзная соединительная ткань быстро заполняет костный дефект и возникает ситуация утраты костной ткани.

На 60-е сутки в экспериментальной группе животных произошло полное восстановление костного дефекта нижней стенки орбиты. На обзорной рентгенограмме дефект в области перелома не визуализируется. Надкостница в этой области не изменена, R-признаки утол-

щения отсутствовали и зафиксировано восстановление анатомической структуры кости нижней стенки орбиты кролика. В контрольной группе дефект нижней стенки орбиты сокращался в размерах, однако по-прежнему визуализировали образование рыхлой костной ткани, не способной выполнять функцию костного каркаса.

Результаты гистологических исследований срезов тканей в месте модельного дефекта в ходе его реконструкции также показали, что применение полимерных 3D-пластин эффективнее материала сравнения (аллохрящ) (рис. 3).

Через 30 дней после заполнения костного дефекта орбиты 3D-имплантатом из П(ЗГБ) вокруг фрагментов полимера зафиксирова-

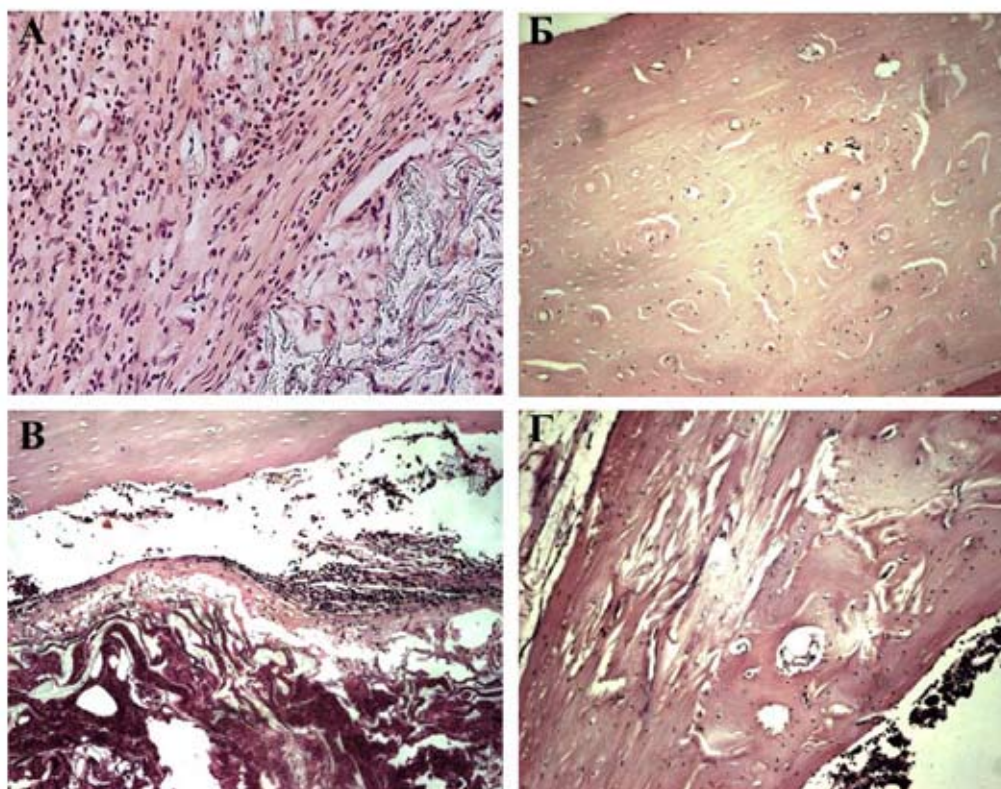


Рис. 3. Гистологические исследования фрагментов костных регенератов нижней стенки орбиты кроликов после 30 и 60 суток имплантации: А – 3D-пластина П(ЗГБ), 30 суток; Б – 3D-пластина П(ЗГБ), 60 суток; В – аллохрящ, 30 суток; Г – аллохрящ, 60 суток. Увеличение x 100



на пролиферация остеогенных клеток, замещение волокнистой соединительной рыхлой ткани незрелой костной тканью. Признаков воспалительной реакции, а именно присутствия клеток воспаления в непосредственной близости к полимеру и формирования вокруг его фрагментов фиброзных капсул, не выявлено. В это же время в группе контроля в зоне имплантации заметны полиморфно-ядерные лейкоциты и некротические массы; между нативной здоровой костной тканью и имплантатом образовалась полость, частично заполненная соединительной тканью. Через 60 дней в экспериментальной группе пролиферативная активность остеогенных клеток, покрывающих костные пластинки, невысока, остеобласты единичны, отмечены морфологические признаки почти сформированной компактной кости с четкими гаверсовыми системами. В контрольной группе дефект был

заполнен незрелой костной тканью, в центре представлен грубоволокнистой рубцовой тканью, наблюдали слабую васкуляризацию костного регенерата. В целом по сравнению с экспериментальной группой остеогенез хотя и продолжался, но имел тенденцию к затуханию.

### Заключение

Сравнительное исследование клинической картины у животных экспериментальной группы (после замещения дефекта имплантатом из П(ЗГБ)) и контрольной группы (аллохрящ) показало, что применение исследуемого биосовместимого полимерного материала приводит к быстрому заживлению послеоперационных кожных ран, менее выраженной воспалительной реакции на имплантат и более раннему восстановлению костной структуры нижней стенки орбиты.

*Работа выполнена за счет средств государственного задания на проведение фундаментальных исследований РАН (проект № гос. регистрации 01201351505).*

### Список литературы

Василенко И.П., Николаев М.П. Патент 2432930 РФ. Способ волюметрической реконструкции нижней стенки орбиты при травматических повреждениях. Оpubл. 10.11.2011 [Vasilenko I.P., Nikolaev M.P. Patent 2432930 RU. A method of volumetric reconstruction of the lower wall of the orbit in traumatic injuries. Publ. Date 10.11.2011 (in Russian)]

Путляев В.И., Сафронова Т.В. (2006) Новое поколение кальций-фосфатных биоматериалов: роль фазового и химического составов. *Стекло и керамика*, 3: 30-33 [Putlyaev V.I., Safronova T.V. (2006) A new generation of calcium phosphate biomaterials: the role of phase and chemical compositions. *Glass and Ceramics* [Steklo i keramika], 3: 30-33 (in Russian)]

Розенблум Ю.З., Чернышёва С.Г., Капранова А.С., Белозеров А.Е., Петренко А.Е. (2000) К клинике и лечению стойкой диплопии. *Вестник офтальмологии*, 5: 18-21 [Rosenblum Y.Z., Chernyshev S.G., Kapranova A.S., Belozеров A.E., Petrenko A.E. (2000) The clinic and treatment of persistent of diplopia. *Journal of Ophthalmology* [Vestnik oftalmologii], 5: 18-21 (in Russian)]

Решетов И.В., Штанский Д.В., Филюшин М.М., Сухарев С.С. (2009) Результаты испытаний титановых пластин с наноструктурным покрытием в эксперименте. *Онкохирургия*, 2: 90-91 [Reshetov I.V., Shtansky D.V., Filyushin M.M., Zakharov S.S. (2009) The results of tests of titanium plates with a nanostructure coated in the experiment. *Oncosurgery* [Onkohirurgiya], 2: 90-91 (in Russian)]

Шишацкая Е.И., Маркелова Н.М., Винник Ю.С., Гавриленко Е.С., Кузнецов М.Н., Белецкий И.И. (2008) Формирование кишечного анастомоза с помощью нового рассасывающегося шовного материала на основе линейного полиэфира 3-гидроксимасляной кислоты в эксперименте. *Здоровье и образование в XXI веке*, 10: 345-346 [Shishatskaya E.I., Markelov N.M., Vinnik Y.S., Gavrilenko E.S., Kuznetsov M.N., Beletsky I.I. (2008) Experimental formation of intestinal anastomosis using new absorbable suture material based on linear polyester of 3-hydroxybutyric acid. *Health and Education in the 21st century* [Zdorove i obrazovanie v XXI veke], 10: 345-346 (in Russian)]

Шумилова А.А., Шишацкая Е.И. (2014) Материалы для восстановления костной ткани. *Журнал Сибирского федерального университета. Биология*, 7 (2): 209-221 [Shumilova A.A., Shishatskaya E.I. (2014) Materials for bone regeneration. *Journal of Siberian Federal University. Biology* [Zhurnal Sibirskogo federalnogo universiteta. Biologiya], 7 (2): 209-221 (in Russian)]

Artsis M.I., Bonartsev A.P., Iordanskii A.L., Bonartseva G.A., Zaikov G.E. (2010) Biodegradation and medical application of microbial poly(3-hydroxybutyrate). *Molecular Crystals and Liquid Crystals*, 523: 21-49

Bergsma J.E., De Bruijn W.C., Rozema F.R., Bos R.R.M., Boering G. (1995) Late degradation tissue response to poly(L-lactide) bone plates and screws. *Biomaterials*, 16: 25-31

Bernd H.E., Kunze C., Freier T., Sternberg K., Kramer S., Behrend D., Prall F., Donat M., Kramp B. (2009) Poly(3-hydroxybutyrate) (PHB) patches for covering anterior skull base defects – an animal study with minipigs. *Acta Oto-Laryngologica*, 129: 1010-1017

Cole P., Boyd V., Banerji S., Hollier L.H. (2007) Comprehensive management of orbital fractures. *Plastic and Reconstructive Surgery*, 120: 57-63

Cutright D.E., Hunsuck E.E. (1972) The repair of fractures of the orbital floor using biodegradable polylactic acid. *Oral Surgery*, 33: 28-34

Enislidis G., Pichorner S., Kainberger F., Ewers R. (1997) Lactosorb panel and screws for repair of large orbital floor defects. *J. Craniomaxillofac. Surg.*, 25: 316-321

Francel T.J., Bireley B.C., Ringelman P.R., Manson P.N. (1992) The fate of plates and screws after facial fracture reconstruction. *Plastic and Reconstructive Surgery*, 90: 568-573

Kinnunen I., Aitasalo K., Pollonen M., Varpula M. (2000) Reconstruction of orbital fractures using bioactive glass. *Journal of Cranio-Maxillofacial Surgery*, 28: 229-234

Kramp B., Bernd H.E., Schumacher W.A., Blynov M., Schmidt W., Kunze C., Behrend D., Schmitz K.P. (2002) Poly-beta-hydroxybutyric acid (PHB) films and plates in defect covering of the osseous skull in a rabbit model. *Laryngo-Rhino-Otologie*, 81: 351-356

Peltola M., Kinnunen I., Aitasalo K. (2008) Reconstruction of orbital wall defects with bioactive glass plates. *Journal of Oral and Maxillofacial Surgery*, 66: 639-646

Rai R., Yunos D.M., Boccaccini A.R., Knowles J.C., Barker I.A., Howdle S.M., Tredwell G.D., Keshavarz T., Roy I. (2011) Poly-3-hydroxyoctanoate P(3HO), a medium chain length polyhydroxyalkanoate homopolymer from *Pseudomonas mendocina*. *Biomacromolecules*, 12 (6): 2126-36

Rentsch C., Rentsch B., Breier A., Hofmann A., Manthey S., Scharnweber D., Biewener A., Zwipp H. (2010) Evaluation of the osteogenic potential and vascularization of 3D poly(3)hydroxybutyrate

scaffolds implanted subcutaneously in nude rats. *Journal of Biomedical Materials Research Part A*, 1: 185-195

Shishatskaya E.I., Kamendov I.V., Starosvetsky S.I., Vinnik Y.S., Markelova N.M., Shageev A.A., Khorzhevsky V.A., Peryanova O.V., Shumilova A.A. (2014) An *in vivo* study of osteoplastic properties of resorbable poly-3-hydroxybutyrate in models of segmental osteotomy and chronic osteomyelitis. *Artificial Cells, Nanomedicine, and Biotechnology*, 40: 344-355